

【症例紹介】



●症例

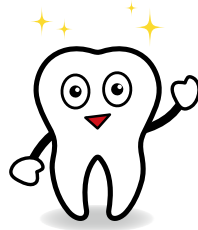
右下7 シロナコネクト 光学印象による
フルジルコニアインレー

●主訴

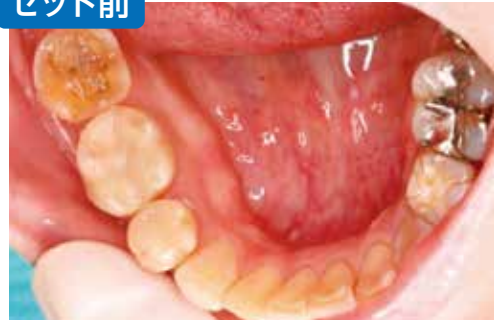オールセラミックスを入れていたが残存歯質が
かけてしまったためアンレー形態にて再補綴を希望

●患者様の感想

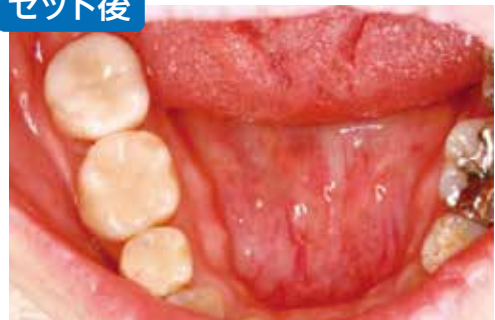前回のオールセラミックスと変わらず、
満足しています。



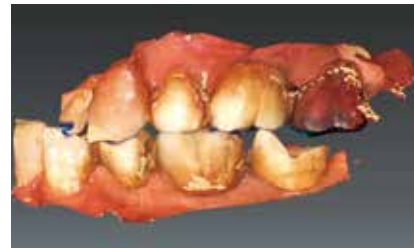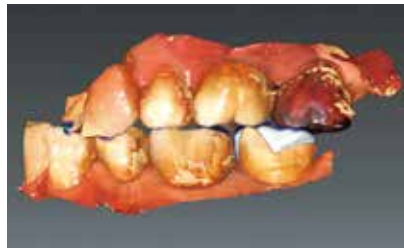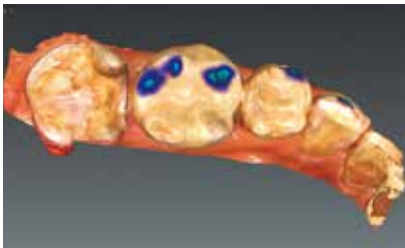
セット前



セット後



【光学印象画像】



【医院様向けシロナコネクト体験セミナーのご案内】

セレックのコネクトサービスを用いた、デジタルインプレッションから補綴物製作までを先生に体験して頂くセミナーを企画しております。セレック導入を検討されている先生、導入のお考えがない先生も、お気軽にご参加ください。日程、その他詳細につきましては担当営業までお願いいたします。

